Rehabilitation seltener Erkrankungen im Erwachsenenalter: Osteogenesis imperfecta

M. Gehlen, M. Schwarz-Eywill, C. Hinz, M. Pfeifer, U. Siebers-Renelt, M. Ratanski & A. Maier

Zeitschrift für Rheumatologie

ISSN 0340-1855

Z Rheumatol
DOI 10.1007/s00393-020-00927-8

ONLINE FIRST

Springer

Your article is protected by copyright and all rights are held exclusively by Springer Medizin Verlag GmbH, ein Teil von Springer Nature. This e-offprint is for personal use only and shall not be self-archived in electronic repositories. If you wish to self-archive your article, please use the accepted manuscript version for posting on your own website. You may further deposit the accepted manuscript version in any repository, provided it is only made publicly available 12 months after official publication or later and provided acknowledgement is given to the original source of publication and a link is inserted to the published article on Springer's website. The link must be accompanied by the following text: "The final publication is available at link.springer.com".

Springer

Author's personal copy

Z Rheumatol
https://doi.org/10.1007/s00393-020-00927-8

© Springer Medizin Verlag GmbH, ein Teil von Springer Nature 2020

Wissenschaftliche Leitung
J. Wollenhaupt, Hamburg (Leitung)
P.M. Aries, Hamburg
J. Leipe, Mannheim
O. Distler, Zürich
M. Fleck, Bad Abbach
J. Grifka, Bad Abbach

CME

Zertifizierte Fortbildung

Rehabilitation seltener Erkrankungen im Erwachsenenalter: Osteogenesis imperfecta

M. Gehlen[1] · M. Schwarz-Eywill[1] · C. Hinz[1] · M. Pfeifer[1] · U. Siebers-Renelt[2] · M. Ratanski[3] · A. Maier[3]

[1] Fachklinik für Rheumatologie, Orthopädie und Osteologie, Osteologisches Schwerpunkt- und Forschungszentrum DVO, Klinik Der FÜRSTENHOF, Bad Pyrmont, Deutschland
[2] Institut für Humangenetik, Universitätsklinikum Münster, Münster, Deutschland
[3] St. Josef Stift, Abteilung für Rheumatologie, Nordwestdeutsches Rheumazentrum, Sendenhorst, Deutschland

Zusammenfassung

Eine Osteogenesis imperfecta („Glasknochenkrankheit") ist eine genetisch determinierte Erkrankung des Kollagenstoffwechsels, die zu Frakturen führt. Das klinische Spektrum ist sehr breit. Typisch sind blaue Skleren, Kleinwuchs, knöcherne Deformitäten, Skoliose, muskuläre Schwäche, Hypakusis und Hypermobilität von Gelenken. Die meisten Patienten weisen durch die Erkrankung starke Funktionseinschränkungen auf, durch die sie in ihrer Erwerbsfähigkeit und der Fähigkeit, am sozialen Leben teilzunehmen, stark eingeschränkt sind. Die Therapie beruht auf den 3 Säulen medikamentöse Therapie, Operationen und Rehabilitation. In diesem Beitrag wird ein Überblick gegeben über den aktuellen Stand der Rehabilitation von Patienten im Erwachsenenalter.

Schlüsselwörter
Frakturen · Sozialmedizin · Arbeitsfähigkeit · Kollagenstoffwechsel · Funktionseinschränkungen

Online teilnehmen **unter:**
www.springermedizin.de/cme

Für diese Fortbildungseinheit werden 3 Punkte vergeben.

Kontakt
Springer Medizin Kundenservice
Tel. 0800 77 80 777
(kostenfrei in Deutschland)
E-Mail:
kundenservice@springermedizin.de

Informationen
zur Teilnahme und Zertifizierung finden Sie im CME-Fragebogen am Ende des Beitrags.

Lernziele

Nach der Lektüre dieses Beitrags …

- kennen Sie die wichtigsten klinischen Manifestationen einer Osteogenesis imperfecta,
- beherrschen Sie die Einteilung anhand des Phänotyps,
- wissen Sie um die wichtigsten zugrunde liegenden genetischen Ursachen und ihre Vererbungsmodi,
- sind Ihnen die wichtigsten Elemente einer multimodalen Therapie im Rahmen einer spezialisierten Rehabilitation bekannt.

Published online: 01 December 2020

Author's personal copy

Einleitung

Eine Osteogenesis imperfecta (OI) ist eine seltene genetisch bedingte Erkrankung der **Kollagensynthese**. Die Inzidenz wird auf 1:20.000 Geburten geschätzt. In Deutschland leiden etwa 4000 Menschen an einer OI. Ursächlich ist in mehr als 80 % der Fälle eine Mutation in den Genen *COL1A1* und *COL1A2*, die für Kollagen 1 kodieren. In den meisten Fällen liegt ein **autosomal-dominanter Erbgang** vor. Die **klinischen Manifestationen** sind sehr variabel und reichen von perinatal letalen Verläufen mit intrauterinen Frakturen bis zu relativ gut kompensierten klinischen Befunden. Leitsymptom sind multiple Frakturen, die atraumatisch oder durch ein inadäquates Trauma auftreten. Weitere typische Symptome sind Muskelschwäche, Hypermobilität und Deformität der Gelenke, Kleinwuchs, Deformierungen von Kopf und Thorax, Skoliose, Zahnschäden und Blaufärbung der Skleren und Schwerhörigkeit. Die klinischen Manifestationen und die daraus resultierenden therapeutischen Optionen sind stark abhängig vom Lebensalter. Hierbei spielt insbesondere das Wachstum des Skeletts eine entscheidende Rolle. Die Therapie von OI-Patienten im Kindesalter unterscheidet sich somit erheblich von erwachsenen OI-Patienten, bei denen das Skelettwachstum abgeschlossen ist. Der Rehabilitation mit **multimodalen Therapiekonzepten** kommt in der Behandlung von erwachsenen Patienten mit OI eine Schlüsselrolle zu. Im Rahmen dieses Beitrags werden klinische und therapeutische Aspekte von OI-Patienten im Erwachsenenalter dargestellt. Ein besonderer Fokus liegt auf der Rehabilitation [1].

Klassifikation

Das klinische Spektrum der OI ist sehr breit und reicht von letalen Verlaufsformen bis zu oligosymptomatischen Verläufen mit einer geringen Anzahl an Frakturen. Es ist daher für die Planung von therapeutischen Maßnahmen notwendig, Subtypen zu klassifizieren. Die Schwierigkeit einer umfassenden Klassifikation der **OI-Subtypen** ist, dass es keine klare Phänotyp-Genotyp-Beziehung gibt. Das bedeutet, dass es nicht möglich ist, auf der Basis einer Mutation Rückschlüsse auf den klinischen Schweregrad zu ziehen.

Die **Sillence-Klassifikation** aus dem Jahr 1979 beschrieb 4 Typen. Diese Einteilung erfolgt ausschließlich aufgrund des Phänotyps und wurde im Verlauf zunächst basierend auf dem Phänotyp, später basierend auf den genetischen Veränderungen um weitere Typen ergänzt.

Im klinischen Alltag und zur Planung des Rehabilitationsprozesses sind aktuell die Einteilung in 5 klinische (Phäno-)Typen und das Benennen des betroffenen Gens am gebräuchlichsten [2, 3]. Diese Zuordnung basierte auf der 2019 revidierten Klassifikation „Nosology and classification of genetic skeletal disorders", die in **Tab. 1** in modifizierter Form wiedergegeben wird [4]. Die einzelnen OI-Typen werden wie folgt klinisch charakterisiert:

OI Typ 1

Es handelt sich um die **mildeste Verlaufsform** der OI, bei der keine Deformitäten der langen Röhrenknochen auftreten. Die Betroffenen sind meist (fast) normal groß. Am häufigsten entstehen Frakturen im pubertären Wachstumsschub. Typisch ist die Verschlechterung des Hörvermögens im jungen Erwachsenenalter. Eine Laxheit der Bänder mit Überstreckbarkeit der Gelenke und ein verminderter Muskeltonus sind meist vorhanden. Typischerweise sind die Skleren bläulich. Eine Zahnbeteiligung tritt nur selten auf. Bei einigen Betroffenen erfolgt die Diagnose erst im Erwachsenenalter [5, 6]. Die **Abb. 7** zeigt ein Foto des Körperbaus einer Patientin mit einer OI vom Typ 1 (**Abb. 1**).

Abstract

Rehabilitation of orphan diseases in adulthood: osteogenesis imperfecta

Osteogenesis imperfecta (brittle bone disease) is an orphan disease caused by a genetic mutation in collagen metabolism. Bone fractures are the most common symptoms; however, the clinical manifestation can vary widely. Additional features can include blue sclera, dwarfism, bone deformities, muscular weakness, scoliosis, hearing loss and hypermobility of joints. Most patients show a reduction of skeletal function. This leads to an increased risk of being unable to continue their former work and to participate in social life. A comprehensive treatment includes drug therapy, surgery and rehabilitation. This article gives an overview of the current status of rehabilitation in adult patients with osteogenesis imperfecta.

Keywords
Fractures · Social medicine · Ability to work · Collagen metabolism · Functional impairment

OI Typ 2

Der Typ 2 ist die **schwerste Form** der OI. Frakturen treten meist bereits intrauterin auf. Der Verlauf ist meist perinatal letal [5, 6].

OI Typ 3

Die Patienten mit einer OI vom Typ 3 haben den schwersten mit dem Leben zu vereinbarenden klinischen Verlauf einer OI und neigen zu schweren **Deformierungen der Knochen**. Die Diagnose wird meist zum Zeitpunkt der Geburt gestellt. Die Deformierungen betreffen die langen Röhrenknochen und den Schädel (relative Makrozephalie). Eine Skoliose und eine Verformung des Thorax (Fassthorax) führen zu Problemen mit der Atmung. Die Patienten sind stark kleinwüchsig (teilweise weniger als 1 m Körpergröße) und meistens auf einen Rollstuhl angewiesen. Sie neigen zu sehr vielen **Frakturen**, oft über 200. Das Gehör ist häufig betroffen. Die Patienten benötigen in vielen Fällen bereits während der Kindheit multiple Operationen. Beim wachsenden Skelett werden Teleskopmarknägel eingesetzt, da sich diese beim Wachstum verlängern können. Operationen bei Progress der Skoliose sind teilweise nötig. Die Skleren sind meistens blau. Eine basiläre Impression mit Invagination des Dens axis in das Foramen magnum ist nicht selten. Neurologische Komplikationen können auftreten [5, 6].

OI Typ 4

Der Phänotyp 4 ist in Bezug auf den klinischen Schweregrad sehr variabel. Die Patienten sind kleinwüchsig, jedoch deutlich weniger ausgeprägt als beim Typ 3. Auch die Deformierungen des Ske-

Author's personal copy

Tab. 1 Klassifikation der Osteogenesis imperfecta (OI) (mod. nach [4])

Typ	Erbgang	Gene
OI Typ 1: ohne Deformitäten mit blauen Skleren	AD	*COL1A1*
		COL1A2
OI Typ 2: perinatal letale Form	AD	*COL1A1*
	AD	*COL1A2*
	AR	*CRTAP*
	AR	*LEPRE1*
	AR	*PPIB*
OI Typ 3: progressive Form mit Knochendeformitäten	AD	*COL1A1*
	AD	*COL1A2*
	AD	*IFITM5*
	AR	*SERPINF1*
	AR	*CRTAP*
	AR	*LEPRE1*
	AR	*PPIB*
	AR	*SERPINH1*
	AR	*FKBP10*
	AR	*TMEM38B*
	AR	*BMP1*
	AR	*WNT1*
	AR	*CREB3L1*
	AR	*SPARC*
	AR	*TENT5A*
OI Typ 4: variable Form mit meist normalen Skleren	AD	*COL1A1*
	AD	*COL1A2*
	AD	*WNT1*
	AD	*IFITM5*
	AR	*CRTAP*
	AR	*PPIB*
	AR	*FKBP10*
	AR	*SP7*
OI Typ 5: Kalzifikationen der interossären Membranen und hypertrophen Calli	AD	*IFITM5*

AD autosomal-dominant, *AR* autosomal-rezessiv

lettsystems sind weniger ausgeprägt als beim Typ 3. Betroffen von den Deformierungen sind insbesondere die langen Röhrenknochen (**Abb. 2**). Eine **Skoliose** ist fast immer vorhanden. Eine basiläre Impression kann auftreten, ist jedoch seltener und weniger ausgeprägt als beim Typ 3. Viele Patienten sind in der Lage, sich mit Unterarmgehstützen zu bewegen oder benötigen nur zeitweise einen Rollstuhl. Die Skleren sind in den meisten Fällen normal [5, 6].

OI Typ 5

Typisch für den Typ 5 ist der **hyperplastische Kallus**. Es kommt zur Kallusbildung im Bereich von Membranen zwischen Knochen ohne Frakturnachweis. Betroffen sind insbesondere die Syndesmosen am Unterarm und Unterschenkel. Einschränkungen der Pro- und Supination des Unterarms oder des Fußes sollten bei einem OI-Patienten zu einer Röntgenaufnahme führen, um die Patienten zweifelsfrei diesem Phänotyp zuordnen zu können [2, 3, 4, 7].

► Merke

Für die Planung einer Rehabilitation ist es sinnvoll die OI-Patienten in 5 Typen einzuteilen.

Klinische Manifestationen

Frakturen

Das Auftreten von Frakturen ist abhängig vom Schweregrad der OI und vom Alter des Patienten. Auch beim Gesunden stellen das Wachstum der Knochen (insbesondere während des pubertären Wachstumsschubes) und der Hormonmangel nach der Menopause (bzw. nach dem 60. Lebensjahr bei Männern) besondere Herausforderungen für das Skelettsystem dar. Während des **pubertären Wachstumsschubes** läuft das Längenwachstum schneller ab als die Mineralisierung. Die Knochen sind somit deutlich anfälliger für Frakturen als nach Abschluss des Wachstums. Folglich finden sich bei der OI vermehrt Frakturen in der Kindheit und Jugend mit besonderer Betonung während des Wachstumsschubes. Ein erneuter Anstieg der Frakturen findet sich nach der **Menopause**. Für eine sinnvolle Prognoseeinschätzung und Therapieplanung sollte die Anzahl peripherer und zentraler Frakturen bis zur Pubertät, nach Abschluss der Pubertät bis zur Menopause und postmenopausal erfasst werden [8].

In einer Studie an 144 erwachsenen OI-Patienten wurde die Prävalenz der Frakturen abhängig vom klinischen Typ der OI erfasst. Bei fast allen Patienten waren Frakturen der langen Röhrenknochen der Beine und Arme vorhanden. Bei der OI vom Typ 1 zeigte sich eine sehr breite Variation der Anzahl der Frakturen: zwischen einigen wenigen und mehr als 100 Frakturen. Bei den schwereren Verlaufsformen (OI Typ 3 + 4) zeigten sich erwartungsgemäß konstant höhere Frakturzahlen. Eine **erniedrigte Knochendichte**, gemessen in der „dual energy X-ray absorptiometry" (DXA), scheint mit einem erhöhten Frakturrisiko assoziiert zu sein [9].

Typischerweise finden sich bei der OI Frakturen unterschiedlichen Alters. **Wirbelkörperfrakturen** sind oft „fischwirbelkörperartig" geformt (**Abb. 3**). Die Frakturheilung ist in der Regel nicht beeinträchtigt. Jede Fraktur führt durch die konsekutive Immobilität zu einem Verlust der Muskelmasse. Die Möglichkeiten, eine betroffene Extremität zu entlasten, sind eingeschränkt, da die statischen Kompensationsmöglichkeiten bei Skoliose, Hypermobilität peripherer Gelenke und Thoraxdeformität eingeschränkt sind. Besonders häufig sind Frakturen der unteren Extremitäten vorhanden [5].

Hypermobilität der Gelenke

Hypermobile Gelenke treten durch Laxheit der Bänder, Sehnen und Gelenkkapseln auf. Fehlstellungen der Gelenkachsen der gewichttragenden Gelenke der unteren Extremität (z. B. Genu valgum) führen zu Veränderungen der Statik der weiter kranial gelegenen Abschnitte des Skelettsystems. Hierbei ist zu bedenken, dass

Author's personal copy

Abb. 1 ▲ Körperbau einer Patientin mit einer Osteogenesis imperfecta (OI) vom Typ 1. Der Phänotyp ähnelt dem einer schweren manifesten Osteoporose. Es besteht eine ausgeprägte fixierte Hyperkyphose der oberen Brustwirbelsäule (BWS) mit konsekutiver Hyperlordose der Halswirbelsäule (HWS), die die Beweglichkeit der HWS und damit die Orientierung im Raum erschwert. Der Oberkörper hat aufgrund multipler Wirbelkörperfrakturen erheblich an Höhe verloren, was zu dem Eindruck besonders langer Arme führt. Um die Statik zu erhalten, hat sich eine Beugekontraktur der Hüftgelenke ausgebildet

Abb. 2 ▲ Unterschenkel eines Patienten mit Osteogenesis imperfecta (OI) Typ 4. Am oberen Rand des Bildes ist das Knie, am unteren Rand der Fuß. Erkennbar ist eine stark gebogene/deformierte Tibia

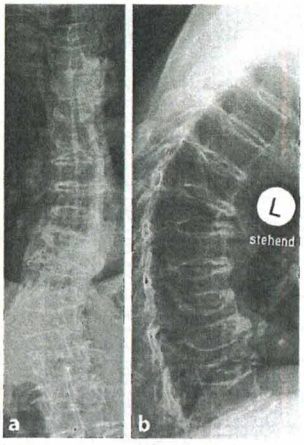

Abb. 3 ◄ Röntgenbild der Brustwirbelsäule eines OI(Osteogenesis imperfecta)-Patienten vom Typ 1 im anterior-posterioren (**a**) und im lateralen Strahlengang (**b**). Zu erkennen sind multiple Wirbelkörperfrakturen und eine Skoliose. Die meisten Wirbelkörper haben eine „Fischwirbelkörperform"

Abb. 4 ▲ Hand einer OI(Osteogenesis imperfecta)-Patientin. Es liegt eine Hypermobilität der Fingergelenke vor. Typisches Bild einer Schwanenhalsdeformität von Finger 2

die Patienten bei koinzidenter Skoliose und muskulärer Schwäche diese Veränderungen oft nicht adäquat kompensieren können.

An den Fingern finden sich häufig **Schwanenhalsdeformitäten** mit Beeinträchtigung der Greiffunktion ([1]; **Abb.** 4).

Deformierungen der Knochen

Die **langen Röhrenknochen** sind insbesondere beim OI Typ 2, 3 und 4 gebogen (**Abb.** 2).

Eine Protrusio acetabuli und Coxa vara sind häufig vorhanden. Die Kortikalis der Knochen ist meist ausgedünnt. Insbesondere beim Typ 2 und 3 sind die Rippen sehr dünn [5].

Kleinwuchs

Abhängig vom Schweregrad der OI kann ein zum Teil erheblicher **dysproportionaler Kleinwuchs** auftreten. Dieses betrifft insbesondere die klinischen Typen 3 und 4 (s. unten). Eine Körpergröße von weniger als 1,20 m ist keine Seltenheit. Bei Barrieren in der Umgebung kann das zu erheblichen Einschränkungen der sozialen und beruflichen Teilhabe führen [5].

Skoliose

Eine Skoliose ist eine typische Manifestation einer OI und bei schwereren Verlaufsformen fast immer vorhanden. Die Ausprägung der Skoliose kann entscheidend für Funktionseinschränkungen im Rahmen der Erkrankung sein. Die Skoliose hat Auswirkungen auf die **Atemfunktion** und kann Ursache einer weiteren Einschränkung der Mobilität sein. Insbesondere während des Wachstums sind regelmäßige Kontrollen unerlässlich, um einen weiteren Progress nicht zu übersehen ([10]; **Abb.** 5a–c).

Muskelschwäche

Muskuläre Schwäche ist bei der OI ein wichtiges klinisches Problem. Die Ursache hierfür ist multifaktoriell zu sehen. Die Veränderung im **Kollagen 1** hat direkte Auswirkung auf das Bindegewebe, das die Muskeln und Muskelfasern umgibt, und damit Auswirkung auf die Muskelkraft. Wiederkehrende Frakturen und Schmerzen führen durch die Inaktivität zur **Muskelatrophie** und zu Kontraktionen.

Author's personal copy

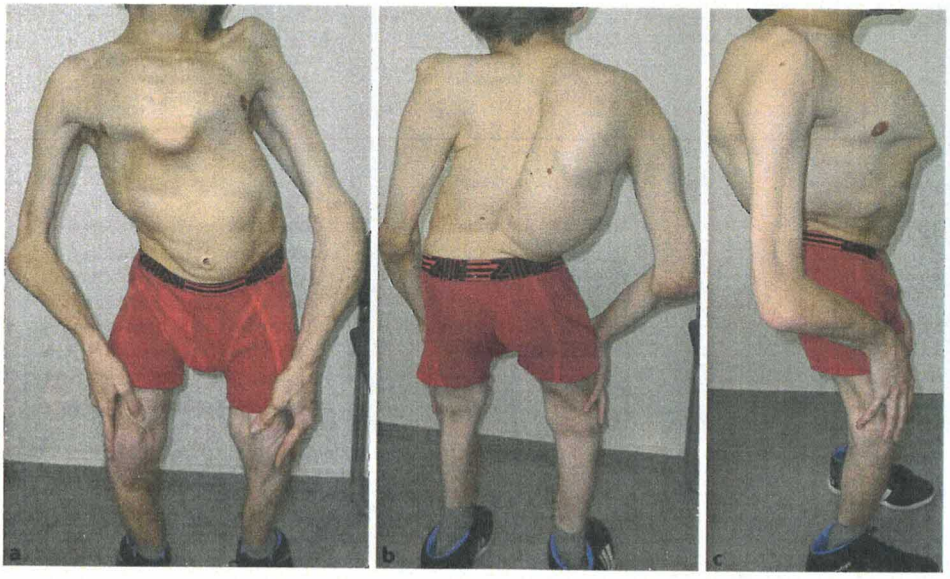

Abb. 5 ◄ **a–c** Körperbau eines Patienten mit Osteogenesis imperfecta (OI) vom Typ 4 von vorne, seitlich und hinten. Erkennbar ist eine dekompensierte Skoliose. Der Patient stützt sich auf seinen Oberschenkeln ab, um seine Statik zu kompensieren. Es ist eine ausgeprägte Deformität des Thorax vorhanden. Die Unterschenkelknochen sind leicht gebogen, ein Genu varum ist vorhanden. Auffällig sind kräftige Muskeln an den Unterarmen und am Oberkörper, durch die es der Patient schafft, trotz schwerster struktureller Veränderungen seine Mobilität aufrechtzuerhalten

Abb. 6 ▲ Zähne einer Patientin mit Dentinogenesis imperfecta. Sichtbar sind deformierte Zähne mit Verfärbungen

Einmal verlorene Muskelmasse ist schwierig zurückzugewinnen. Hypermobilität der Gelenke und Deformität der Knochen führen zu Veränderungen des muskulären Kraftvektors und konsekutiv abgeschwächten Muskelkontraktionen [11].

► Merke

Frakturen, Skoliose, Muskelschwäche, Hypermobilität der Gelenke und Deformität der Knochen beeinflussen die Statik negativ und machen die statische Kompensation schwierig.

Dentinogenesis imperfecta

Eine Beteiligung der Zähne führt zu **Fragilität** und **Verfärbung**. Die Zähne sind empfindlich für Karies. Der Zahnbefall hat starke Auswirkung auf die Lebensqualität [12].

Die **Abb.** 5 zeigt das typische Bild einer Dentinogenesis imperfecta (**Abb.** 6).

Blaue Skleren

Eine Blaufärbung der Skleren ist häufig vorhanden, weiße Skleren schließen eine OI jedoch keinesfalls aus. Die Ausprägung kann sehr unterschiedlich sein: Bei einigen OI-Patienten ist die Blaufärbung diskret und kann nur im Tageslicht adäquat sichtbar sein. Bei anderen ist sie so ausgeprägt, dass sie bei allen Lichtverhältnissen sichtbar ist (**Abb.** 7a–c).

Schwerhörigkeit

Durch **Verknöcherungen der Gehörknöchelchen** entwickeln viele Patienten bereits im jungen Erwachsenenalter eine Schwerhörigkeit. Dieses ist bei der sozialmedizinischen Leistungsbeurteilung zu berücksichtigen. Eine frühzeitige HNO-ärztliche Anbindung ist wichtig. Dabei ist z. B. die Versorgung mit Hörgeräten zu prüfen.

Mobilität

Einschränkungen der Mobilität sind stark von der Ausprägung der OI, der Anzahl der Frakturen und der Muskelkraft abhängig. Das Spektrum reicht von freiem Gehen über Gehhilfen (Unterarmgehstützen oder Rollator) bis zum Bedarf eines mechanischen oder elektrischen Rollstuhls. Insbesondere nach neuen Frakturen droht ein weiterer irreversibler Verlust der Mobilität. Frühzeitige und konsequente **rehabilitative Maßnahmen** sind dann indiziert [10, 13, 14].

Atmung

Die Funktion der Atmung ist bei den schweren Verläufen einer OI für die **Lebenserwartung** prognostisch entscheidend. Neben dem Schweregrad der Skoliose und der muskulären Schwäche haben die Deformität des Thorax, der generelle kardiopulmonale Trainingszustand und die allgemeine Mobilität eine Auswirkung auf die Atmung. Erwachsene Patienten mit OI sind unter Umständen seit Jahren an körperliche Einschränkungen adaptiert. Umso wichtiger ist es, Alarmsignale wie Kurzatmigkeit, Schlafstörungen, chronische Müdigkeit, Sprechpausen, Kopfschmerzen und rezidivierende pulmonale Infekte abzuklären und richtig einzuordnen. **Kontrollen der Lungenfunktion** sollten erfolgen, um eine Verschlechterung zu objektivieren [1, 5].

Author's personal copy

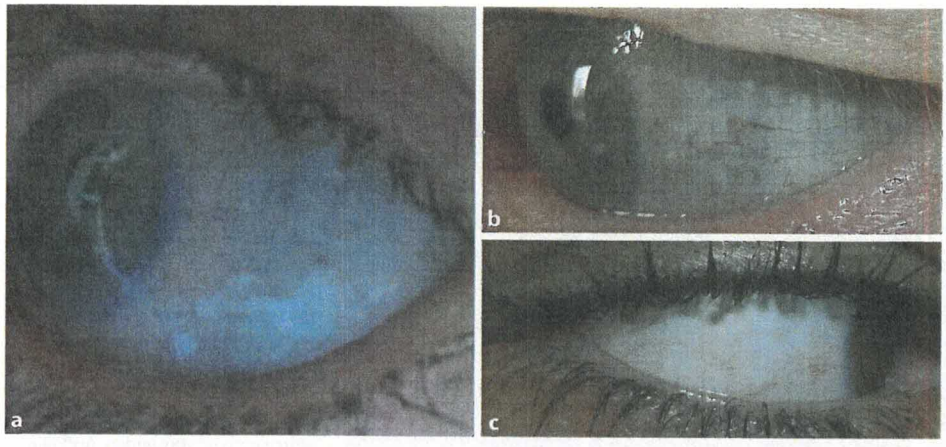

Abb. 7 ◄ Augen von 3 Patienten mit Osteogenesis imperfecta (OI). **a** Tiefblaue Skleren einer Patientin mit OI Typ 1, **b** Bläuliche Skleren einer Patientin mit OI Typ 1. Die Farbe ist bei Raumlicht deutlich weniger gut zu erkennen als bei Tageslicht. **c** Weiße Skleren einer Patientin mit OI vom Typ 3

Weitere Symptome

Viele Patienten mit OI neigen leicht zu **subkutanen Blutergüssen**. Dieses wird auf eine Fragilität kleiner Blutgefäße zurückgeführt. Klappeninsuffizienzen der Aorten- und Mitralklappe und ein Aneurysma der Aorta können auftreten [12].

Diagnosestellung

Die Diagnose OI wird klinisch gestellt. In den allermeisten Fällen von OI-Patienten im Erwachsenenalter wurde die Diagnose von den Pädiatern bereits im Kindesalter gestellt. Die wichtigsten **Differenzialdiagnosen** sind die Hypophosphatasie, die Chondrodysplasie, die Rachitis, die Osteopetrose und ein Kindesmissbrauch (multiple Frakturen und Blutergüsse). **Laboruntersuchungen** dienen in erster Linie der differenzialdiagnostischen Abklärung. Eine konstant erniedrigte alkalische Phosphatase und ein deutlich erhöhtes Pyridoxalphosphat (Vitamin B_6) im Blut lassen an eine Hypophosphatasie denken. Eine erhöhte knochenspezifische alkalische Phosphatase kann Zeichen einer Rachitis sein. Die calcipene Form der Rachitis bei Störungen des Vitamin-D-Metabolismus ist abzugrenzen von der phosphopenen Form [15].

Bei der überwiegenden Anzahl der OI-Patienten im Erwachsenenalter ist die Symptomatik typisch und stellt eine „**Blickdiagnose**" dar. Der klinisch tätige Osteologe wird aber auch immer wieder mit oligosymptomatischen Fällen konfrontiert, bei denen im Erwachsenenalter eine OI zu bedenken ist.

Hoyer-Kuhn et al. haben einen Algorithmus publiziert, der bei der diagnostischen Zuordnung helfen kann. Liegen mehrere Frakturen der Extremitäten vor, die durch ein inadäquates Trauma aufgetreten sind, sollte eine positive Familienanamnese von Extremitätenfrakturen zu einer Mutationsanalyse führen. Bei negativer Familienanamnese führen unauffällige Laborparameter, klinische und radiologische „OI-Merkmale" und eine erniedrigte Knochendichte (gemessen in der „dual energy X-ray absorptiometry" [DXA]) zunächst zu einer Untersuchung der *COL1A1*- und *COLA2*-Gene. Ist diese Untersuchung negativ, so werden die übrigen bekannten, meist rezessiv vererbten Genloci untersucht. Trotz systematischen Vorgehens bleibt im klinischen Alltag bisweilen eine kleine Menge Patienten, bei denen nicht sicher zwischen einer OI und einer juvenilen Osteoporose differenziert werden kann [1].

► Merke

Eine Hypophosphatasie, Chondrodysplasie, Rachitis und ein Kindesmissbrauch sind wichtige Differenzialdiagnosen. Im Erwachsenenalter ist eine juvenile Osteoporose abzugrenzen.

Humangenetik

Bei ca. 80–90 % der Patienten mit einer Osteogenesis imperfecta finden sich krankheitsursächliche Mutationen in den Genen *COL1A1* oder *COL1A2*. Qualitative Störungen, die zu einer fehlerhaften Zusammensetzung des primären **Kollagen-1-Moleküls** führen, stören die regelrechte Faltung und Bildung der für die Funktion ausschlaggebenden Triple-Helix. Damit ist die Stabilität der Kollagenfibrillen stark beeinträchtigt, und diese Veränderungen führen in der Regel zu schweren klinischen Manifestationen. Mutationen, die zu einem vorzeitigen Abbruch der Biosynthese führen (z. B. Stoppmutationen oder Frame-shift-Mutationen), reduzieren die Menge der verfügbaren **Kollagen-1-Fibrillen** (quantitative Störung) und sind in der Regel mit milderen Verläufen vergesellschaftet. Inzwischen sind Mutationen in einer Vielzahl weiterer Gene identifiziert worden, die klinisch zum Bild einer OI führen können. Hierbei handelt es sich v. a. um Gene, die an der Weiterverarbeitung des Kollagen-1-Moleküls oder bei der Regulation der Osteoblastenaktivität eine Rolle spielen [6].

Diagnostisch ist primär eine **Sequenzanalyse** der Gene *COL 1A1* und *COL1A2* aus einer Blutprobe sinnvoll. Bei fehlendem Mutationsnachweis oder klinisch-anamnestischen Hinweisen auf eine der selteneren Formen der Erkrankung kann eine NGS-basierte Parallelsequenzierung der infrage kommenden Gene erfolgen. NGS bedeutet „next generation sequencing" und beinhaltet eine höhere Sequenzierungskapazität und damit eine höhere diagnostische Sensitivität. Die früher übliche Hautbiopsie mit Kultur der Fibroblasten wird nur noch in Ausnahmefällen durchgeführt [1, 16, 17].

COL1A1- und COL1A2-Mutationen werden **autosomal-dominant** vererbt. Dementsprechend ist eine Mutation in einer der beiden Genkopien ausreichend, um die Erkrankung hervorzuru-

Author's personal copy

fen. Bei Patienten mit schweren Manifestationen, insbesondere OI Typ 3, liegt meist eine **De-novo-Mutation** vor, während Patienten mit leichteren Formen, insbesondere OI Typ 1, häufig einen betroffenen Elternteil haben. Findet sich die krankheitsursächliche Mutation bei einem Elternteil, ist für weitere Kinder geschlechtsunabhängig ein Wiederholungsrisiko von 50% anzunehmen. Bei fehlendem Mutationsnachweis im Blut muss die Möglichkeit eines Mosaiks berücksichtigt werden. Sind andere Gene betroffen, werden auch andere Erbgänge (v. a. autosomal-rezessiv, aber auch X-chromosomal) beobachtet.

Wenn die molekulare Ursache der Erkrankung in der Familie bekannt ist, kann eine **vorgeburtliche Diagnostik** oder auch eine **Präimplantationsdiagnostik** hinsichtlich dieser Mutation angeboten werden. Bei nahezu jedem Mutationsträger finden sich klinische Zeichen der Erkrankung (nahezu vollständige Penetranz). Die klinische Symptomatik kann jedoch auch innerhalb einer Familie sehr unterschiedlich sein (variable Expressivität), sodass eine exakte Vorhersage der Schwere der Erkrankung bei vorgeburtlichem Mutationsnachweis nicht möglich ist. Im Rahmen der Familienplanung sollte daher eine umfassende **humangenetische Beratung** erfolgen [18, 19].

Therapie der Osteogenesis imperfecta

Die Therapie der Osteogenesis imperfecta beruht auf 3 Säulen:
- medikamentöse Therapie,
- operative Therapie und
- stationäre Rehabilitation.

Der hier verfasste Beitrag konzentriert sich auf die konservativen Maßnahmen im Erwachsenenalter mit Schwerpunkt auf der Rehabilitation.

Medikamentöse Therapie

Bisphosphonate

Der Einsatz von Bisphosphonaten wurde in mehreren Studien untersucht, stellt aber dennoch einen „off label use" dar. Unstrittig ist, dass bei Kindern und erwachsenen OI-Patienten eine Verbesserung der Knochendichte und eine Reduktion der Frakturen erreicht werden können. Von den meisten Autoren werden **intravenöse Bisphosphonate** empfohlen, obwohl formal keine eindeutige Überlegenheit belegt wurde. Eine Reduktion der Schmerzen am Skelettsystem konnte formal in den bisherigen Studien nicht belegt werden, dies steht im Widerspruch zu den klinischen Beobachtungen vieler Autoren. Allgemein verbindliche Empfehlungen zum Therapiebeginn und zur Dauer der Therapie fehlen [3, 18].

In der Pädiatrie wird ein Bisphosphonat empfohlen bei mittelschweren und schweren OI-Verläufen mit starken chronischen Skelettschmerzen, Wirbelkörperfrakturen oder mehr als 2 Frakturen der langen Röhrenknochen pro Jahr. Auf die Progredienz einer Skoliose scheinen Bisphosphonate keine Wirkung zu haben [1, 12].

Die Autoren dieses Beitrags stellen die Indikation für ein Bisphosphonat in Analogie zu den Empfehlungen der Pädiatrie. Sie sehen die **Frakturanamnese** und insbesondere den Frakturprogress und die Knochendichte (BMD [„bone mineral density"] gemessen in der DXA) als die entscheidenden klinischen Parameter. Auch wenn die Wirkung auf Skelettschmerzen und Lebensqualität in Studien nicht eindeutig belegt wurde, kann beides ein weiteres Zusatzargument sein. Die Autoren empfehlen primär eine intravenöse Bisphosphonat-Gabe.

Andere Medikamente

Die beste Datenlage existiert zu Bisphosphonaten, die daher in der Regel als Mittel der ersten Wahl eingesetzt werden. **Denosumab** und **Teriparatid** können bei Kontraindikationen gegen Bisphosphonate erwogen werden. Wie der Stellenwert von Sclerostin-Antikörpern ist bleibt abzuwarten [3, 20].

Bei Patientinnen, die nach der Pubertät nur noch wenige Frakturen entwickeln, kann eine **östrogenhaltige Hormonersatztherapie** zum Zeitpunkt der Menopause erwogen werden. Auch wenn es für das Vorgehen wenig wissenschaftliche Evidenz gibt, ist es doch in hohem Maße plausibel.

► Merke

Intravenöse Bisphosphonate sind die medikamentöse Therapie der ersten Wahl. Die Indikation ist in erster Linie abhängig von der Frakturanamnese und der Knochendichte.

Operative Therapie

Chirurgische Eingriffe kommen bei der Frakturbehandlung zum Einsatz. Außerdem werden Operationen durchgeführt zur Korrektur von Deformitäten der langen Röhrenknochen und der Wirbelsäule. Im Kindesalter werden häufig **Teleskopnägel** eingesetzt, weil sich diese mit dem Längenwachstum auseinanderziehen [1].

Rehabilitation

Im Folgenden werden wichtige Inhalte und Zielsetzungen einer Rehabilitation von OI-Patienten im Erwachsenenalter dargestellt. Bezüglich der komplexen Anforderungen an eine Rehabilitation im Kindes- und Jugendalter verweisen wir auf die entsprechende Fachliteratur [10].

Rehabilitationsziele

Am Anfang der Rehabilitation werden Ziele für den stationären Aufenthalt definiert, die am Ende des Aufenthaltes überprüft und bewertet werden. Beim Erstellen der Ziele ist es sinnvoll, **Messinstrumente** zu integrieren, die am Ende der stationären Rehabilitation eine Bewertung der Ergebnisse möglich machen, um auf diese Weise die Motivation des Patienten zu steigern und eine Rückkopplung bezüglich der Veränderung der individuellen Leistungsfähigkeit zu erhalten. Exemplarisch seien die folgenden Messinstrumente für Patienten mit OI genannt:
- visuelle Analogskala (VAS) für Schmerzen,
- Zeitangabe, wie lange ein Patient frei stehen kann,
- Wegstrecke, die ein Patient (mit oder ohne Hilfsmittel) in einer bestimmten Zeit gehen kann,

Author's personal copy

- Timed-up-and-go-Test (TUG): Eine Verbesserung dokumentiert eine Stärkung der proximalen Muskulatur und Reduktion der Sturzwahrscheinlichkeit,
- Chair-Rising-Test (CRT): s. TUG,
- Screeningtest der psychischen Verfassung: Verschiedene Kurztests sind geeignet, die Ausprägung von Ängsten und Depression im Verlauf zu erfassen (Beispiel PHQ[Patient-Health-Questionnaire]-4),
- Lebensqualität: Eine Veränderung der Lebensqualität kann z. B. durch den Qualeffo-41 erfasst werden. Der Qualeffo-41 ist für die Osteoporose evaluiert und nicht für die OI. Er kann aber dennoch auch Hinweise auf die Lebensqualität von Patienten mit OI geben, insbesondere bei Patienten vom OI Typ 1,
- krankheitsspezifische Kenntnisse: Bewertung durch den Patienten z. B. auf einer 4-stufigen Skala (von „keine Verbesserung" bis „umfassende Verbesserung"),
- Fahrradergometer, Handergometer: Messung von Pulsfrequenz und Leistung (Watt), um so eine Verbesserung der kardiopulmonalen Leistungsfähigkeit zu dokumentieren,
- Spirometrie: Dokumentation von Veränderungen der Vitalkapazität im Langzeitverlauf durch Verbesserung der Körperhaltung und der Atemfunktion.

Auch für die Zeit nach der Rehabilitation sollte der Patient einen **Trainingsplan** erhalten, die Leistungsfähigkeit sollte regelmäßig dokumentiert werden [21].

Abb. 8 ▲ Körperbau einer Patientin mit Osteogenesis imperfecta (OI) Typ 3. Die Patientin hat eine Körpergröße von 1,05 m und ist auf den Rollstuhl angewiesen. Im Rahmen der Physiotherapie werden Dehnungsübungen der Beinmuskulatur durchgeführt. Auffällig ist eine gut ausgeprägte Muskulatur der Arme. Diese ermöglicht es der Patientin, auf einen Elektrorollstuhl zu verzichten und sich durch eigene Kraft im Rollstuhl zu bewegen

Physio- und Bewegungstherapie

Bei der Rehabilitation von erwachsenen OI-Patienten handelt es sich meist um Patienten vom Typ 1, 3 und 4. Es liegen somit sehr heterogene Schwergrade der OI vor.

Die OI-Patienten vom Typ 1 sind in der Regel ohne Hilfsmittel fähig zu gehen und können an Gruppenanwendungen für Patienten mit klinisch manifester Osteoporose teilnehmen. Beim Typ 4 sind meistens ausgewählte Gruppentherapien, z. B. „Hockergymnastik", Fahrradergometer/Handergometer, „Sturzprophylaxe" in Kleingruppen, Kleingruppen im Wasser, leichtes Sequenztraining oder vorsichtiges Kurzhanteltraining, möglich. Dabei ist insbesondere auch die Körpergröße der Patienten zu beachten. Patienten mit einer OI vom Typ 3 erhalten in der Regel ausschließlich Einzelanwendungen.

Das Ziel, die stabilisierende Tiefenmuskulatur zu kräftigen (**Tiefenstabilität**), und die Verbesserung der **muskulären Koordination** gelten für alle Schweregrade der OI. Bei stehfähigen Patienten können sensomotorische Therapiegeräte in Form von schwingenden Platten oder Schwingstäben zum Einsatz kommen. Eine Ganzkörpervibrationsbehandlung scheint zusätzlich positive Auswirkungen zu haben. Das Training der tiefen Muskulatur hat auch das Ziel, die oberflächliche, verhärtete Muskulatur zu lockern. Die Verbesserung der tiefen Rumpfmuskulatur soll Stürze reduzieren und die Angst vor Stürzen mit konsekutiven Frakturen mindern. Eine Instabilität von gewichtstragenden Gelenken (z. B. Genu valgum) beeinflusst die Statik der kranial gelegenen Abschnitte des Skelettsystems. Ziele der Physiotherapie sind die Detektion und das Bearbeiten dieser Veränderungen und der gesamten Bewegungskette. Bei rollstuhlpflichtigen, nicht stehfähigen Patienten werden Dehnungsübungen kontrakter Muskelgruppen der unteren Extremität durchgeführt. Ziel ist es, die Patienten aus der Zwangshaltung (ständiges Sitzen im Rollstuhl) herauszuholen und die Aufrichtung zu fördern (**Abb. 8**).

Bei allen OI-Patienten ist das Erarbeiten eines täglichen **Heimprogramms**, das auch die bisherigen Erfahrungen der Patienten inkludiert, ein entscheidendes Element der Physiotherapie. Idealerweise sollten auch für das Heimprogramm/die Reha-Nachsorge Messinstrumente erarbeitet werden, durch die der Patient Trainingsfortschritte ablesen kann (s. Reha-Ziele), um so die Motivation hochzuhalten [10, 14].

Atemtherapie

Bei den meisten OI-Patienten ist die Atmung oberflächlich, der Rippen-Becken-Abstand gering oder aufgehoben. Es wird die **Atemhilfsmuskulatur** trainiert und die Beweglichkeit des Thorax verbessert. Die Dehnung des Thorax kann z. B. durch eine „Drehdehnlagerung" oder durch das Trainieren der „Halbmondposition" geschehen. Unter einer „**Drehdehnlagerung**" versteht man die Verdrehung des Oberkörpers zu einer Seite und der Beine zur kontralateralen Seite in Rückenlage. Die „**Halbmondposition**" dehnt die laterale Thoraxwand, indem ein Arm seitlich über den Kopf gelegt wird und das ipsilaterale Bein zur Gegenseite geführt wird.

Bei allen Anwendungen ist äußerste Vorsicht geboten, da die Patienten in hohem Maße frakturgefährdet sind.

Author's personal copy

Zur Kräftigung der Atemhilfsmuskulatur kommt unter anderem die „**Kontaktatmung**" zum Einsatz. Der Therapeut legt seine Hand auf den Thorax oder bildet eine Hautfalte („Packgriff"). Der Patient muss dagegen anatmen.

Ergänzende passive Maßnahmen, z. B. Klopfen auf den Thorax, um das Lösen von Schleim zu fördern, können die aktiven Therapien begleiten [1].

Ergotherapie

Patienten mit Beteiligung der Hände (z. B. Schwanenhalsdeformität der Finger) erhalten **Handtherapie**, die sich an ähnlichen Prinzipien orientiert wie bei rheumatischen Erkrankungen. **Gelenkstabilisierende Orthesen** (z. B. Schwanenhalsringe oder Handgelenkbandagen) werden eingesetzt [22].

Eine weitere Aufgabe der Ergotherapie ist das Überprüfen von **Hilfsmitteln** für den Alltag. Die Ausstattung der Wohnung und des Bades wird erfragt. Einfache Hilfsmittel, wie z. B. Greifzangen, Toilettensitzerhöhungen etc., können rezeptiert werden. Bei schwerbehinderten Patienten mit ausgeprägter Mobilitätseinschränkung können Umgestaltungen der Wohnung durch das Integrationsamt angeregt werden, um so die soziale Teilhabe sicherzustellen [23].

Information über die Erkrankung

Selbst in spezialisierten Rehabilitationszentren führen aufgrund der Seltenheit des Krankheitsbildes nur geringe Zahlen an Patienten mit OI gleichzeitig eine Rehabilitation durch. Eine **spezifische Schulung** ist somit nur in Kleingruppen oder als Einzelschulung möglich. Viele Aspekte in der allgemeinen Osteoporoseschulung betreffen auch Patienten mit OI. Dort werden Aspekte des Knochenstoffwechsels, einer „knochengesunden Ernährung", der Frakturprophylaxe und medikamentöse Therapiemöglichkeiten thematisiert. Die Autoren dieses Beitrags nutzen zusätzlich einen deutschsprachigen Übersichtsartikel als Informationsschreiben für Patienten [1] und haben in ihrer Klinik zusätzlich digitale Schulungen etabliert. Während des Rehabilitationsaufenthaltes erhalten die Patienten den digitalen Zugang zu einem Lehrvideo von ca. 40 min Länge. Um die Motivation zu steigern und um sicherzustellen, dass die Inhalte verstanden wurden, bearbeiten die Patienten anschließend einen Multiple-Choice-Fragebogen zu den Inhalten der digitalen Schulung.

Psychologische Interventionen

Eine Osteogenesis imperfecta ist ein sehr schweres Krankheitsbild, das Auswirkung auf das soziale und berufliche Leben hat. Psychische Komorbiditäten wie Depressionen und Ängste können auftreten [6]. Es hat sich bewährt, dass alle Patienten ein **psychologisches Screening** in Form eines Fragebogens bearbeiten und bei positivem Resultat eine weitere Exploration durchgeführt wird. So soll sichergestellt werden, dass der Bedarf an psychologischer Unterstützung nicht übersehen wird. Ein sehr zeitökonomisches Verfahren ist beispielsweise der PHQ-4-Test [24]. In einer rheumatologisch/osteologischen Rehabilitation finden **psychologische Gruppenanwendungen** zur Krankheitsbewältigung und zur Reintegration in den Beruf statt. Patienten mit OI vom Typ 1 können zumeist psychologische Gruppenanwendungen gemeinsam mit Patienten mit klinisch manifester Osteoporose besuchen. Bei den Patienten mit OI vom Typ 3 werden in der Regel psychologische Einzelgespräche durchgeführt.

Beruf und sozialmedizinische Begutachtung

Der **Erhalt der Erwerbsfähigkeit** ist das entscheidende trägerspezifische Ziel der Deutschen Rentenversicherung (DRV). Die OI-Patienten, die über die DRV eine Rehabilitation durchführen, durchlaufen im Rahmen der „Medizinisch-beruflich orientierten Rehabilitation" (MBOR) ein strukturiertes berufliches Assessment durch verschiedene Berufsgruppen und erhalten eine sozialmedizinische Begutachtung.

Eine ergonomische behindertengerechte **Ausstattung des Arbeitsplatzes** gehört zu den wichtigsten Maßnahmen zum Erhalt der Erwerbsfähigkeit. Dieses gilt insbesondere für stark kleinwüchsige und erheblich in der Mobilität eingeschränkte Patienten. Durch die **Ergotherapie** erfolgt die Analyse des bisherigen Arbeitsplatzes. Verbesserungsvorschläge werden gemacht, und die Finanzierung der Ausstattung des Arbeitsplatzes wird bei der Deutschen Rentenversicherung in Form von „Leistungen zur Teilhabe am Arbeitsleben" (LTA) beantragt. Insbesondere bei schwerbehinderten Patienten (z. B. OI Typ 3 und 4) kann zusätzlich eine Förderung durch das Integrationsamt erwogen werden. Folge kann z. B. eine rollstuhlgerechte bauliche Umgestaltung des Arbeitsplatzes mit Beseitigung von Barrieren sein.

Aufgabe des **Sozialdienstes** ist das Erfassen des sozialmedizinischen Status (Arbeitsunfähigkeitszeiten, Grad der Behinderung ggf. mit Merkzeichen, Pflegestufe, teilweise Erwerbsminderungsrente). Die Befunde werden in den klinischen und sozialmedizinischen Gesamtkontext eingeordnet.

Im Rahmen der **beruflich-psychologischen Interventionen** geht es um das Erarbeiten von beruflichen Perspektiven. Die psychologische Begutachtung erfasst psychische Begleit- oder Folgeerkrankungen, wie z. B. Ängste und Depressionen, insbesondere unter der Frage, ob sie von Relevanz für die berufliche Reintegration sind.

Die Auswahl der Anwendungen, die durch die **Physiotherapie** durchgeführt werden, orientiert sich nicht nur an dem Muskel- und Skelettstatus des Patienten, sondern berücksichtigt auch die berufsspezifischen Anforderungen.

Die finale sozialmedizinische Leistungsbegutachtung erfolgt durch das gesamte MBOR-Team unter der Leitung des verantwortlichen Osteologen/Sozialmediziners.

Für „leichtere" Verläufe einer OI (Typ 1), die ohne Unterstützung mobil sind, gelten die gleichen sozialmedizinischen Kriterien wie bei einer klinisch manifesten Osteoporose. Hebebelastungen sind auf 5 kg einzuschränken. Patienten mit schweren Verläufen einer OI mit erheblicher Einschränkung der Mobilität, des Stehens, mit ausgeprägtem Kleinwuchs, Atemproblemen und starken Schmerzen sind nur auf einem spezifisch ausgestatteten Arbeitsplatz erwerbsfähig. Es muss sichergestellt sein, dass der Weg zur Arbeit zurückgelegt werden kann. Von der Rehabilitationsklinik können

Author's personal copy

hierzu Empfehlungen für Hilfestellungen („**Wegehilfen**") gegeben werden [21, 25].

▶ Merke

Der Erhalt der Erwerbsfähigkeit ist eine der zentralen Aufgaben der Rehabilitation von Patienten mit OI.

Entspannungsverfahren

Entspannungsverfahren werden bei nahezu allen Erkrankungen mit Beteiligung des Skelettsystems empfohlen. In den meisten spezialisierten osteologischen Zentren erlernen die Patienten **autogenes Training** und **progressive Muskelentspannung** [26].

Balneologie und physikalische Therapie

Der Schwerpunkt der Rehabilitation von Patienten mit OI liegt auf aktiven Anwendungen. Der therapeutische Erfolg der aktiven Trainingstherapie kann durch passive balneophysikalische Maßnahmen unterstützt werden.

Moor, Sole, Schwefel und Kohlendioxid verbessern die **Durchblutung** im Gewebe. Die Anwendungen sollen Schmerzen reduzieren und die Ruhepausen zwischen den aktiven Anwendungen strukturieren [27].

Orthesenversorgung

Bei Beteiligung der Hände und Finger werden Orthesen eingesetzt (s. Ergotherapie) [22]. Es besteht eine hohe Plausibilität, dass Patienten ohne Deformitäten mit klinisch dominanten Wirbelkörperfrakturen (OI Typ 1) von aktivierenden **Wirbelsäulenorthesen** profitieren können. Die Wirksamkeit dieser Orthese wurde für Osteoporose in Bezug auf Muskelkraft, Haltung, Lebensqualität, Lungenfunktion und Schmerzreduktion validiert [28]. Dieses gilt natürlich nicht für die OI Typen 3 und 4, bei denen eine Deformität des Thorax zu erwarten ist. Ein Korsett zur Korrektur der Skoliose wird in der Regel nicht empfohlen. Es ist zu erwarten, dass durch ein Korsett die Muskulatur weiter geschwächt wird und die Atmung negativ beeinflusst wird [1, 10].

Nachsorge und Selbsthilfegruppen

Die stationäre Rehabilitation kann nur dann dauerhaft erfolgreich Funktionseinschränkungen bessern, wenn die Anwendungen nach der Rehabilitation weitergeführt werden. Die üblichen multimodalen Nachsorgeprogramme, wie z. B. das IRENA(intensivierte Reha-Nachsorge)-Programm der Deutschen Rentenversicherung, kommen aufgrund der Schwere des Krankheitsbildes und der individuellen Besonderheiten in der Regel bei Patienten mit OI nicht infrage. Entscheidend ist, dass während der Rehabilitation ein **individuelles Trainingsprogramm** erarbeitet wird, das täglich weiter durchgeführt wird. Begleitet werden sollte das Eigenprogramm von regelmäßiger **ambulanter Physiotherapie**. Als Selbsthilfegruppe ist die Deutsche Gesellschaft für Osteogenesis imperfecta – Betroffene e. V (DOIG) zu empfehlen, in der 6 Landesverbände organisiert sind. Die DOIG publiziert für die Mitglieder die Zeitschrift *Durchbruch* mit vielen Informationen und Hilfsangeboten. Die Jahrestagung bietet Expertenvorträge und Workshops. Die Patienten haben dort die Möglichkeit, sich zu informieren.

Zentrumsbildung und Transition

Es ist sinnvoll, seltene und schwer verlaufende Erkrankungen in wenigen **spezialisierten Zentren** zu konzentrieren. Durch die Zentrumsbildung wird eine hohe Qualität sichergestellt. Die Effekte der Therapie können evaluiert werden. In der Pädiatrie wurde die Zentrumsbildung in den letzten Jahren für die Akutbehandlung und Kinderrehabilitation vorangebracht. Auch die Rehabilitation von erwachsenen Patienten mit OI sollte in wenigen Zentren stattfinden, in denen spezifische Kompetenzen vorhanden sind. Nur so kann sichergestellt werden, dass das gesamte Rehabilitationsteam (Ärzte, Pflege, Physiotherapie, Ergotherapie, Psychologie, Sozialdienst) dezidierte Kenntnisse hat, Prozesse und Strukturen auf die Bedürfnisse von Patienten mit OI abgestimmt sind und die Ergebnisse regelmäßig evaluiert werden [1].

In der Rheumatologie wurde in den letzten Jahren das Thema Transition sehr erfolgreich vorangebracht. Insbesondere in großen klinischen Zentren, in denen stationäre Kinder- und Erwachsenenrheumatologen eng zusammenarbeiten, konnten interessante Modelle für eine erfolgreiche Transition geschaffen werden. [29]. Diese Transitionskonzepte könnten ein Modell für Transition bei OI sein.

Subjektive Einschätzung der Autoren

Die Autoren dieses Beitrags beobachten in der täglichen Praxis eine Reihe von schwer beeinträchtigten OI-Patienten mit erheblichen strukturellen und funktionellen Einschränkungen, die durch regelmäßige Rehabilitationsmaßnahmen im Erwerbsleben verbleiben können. Es ist bisweilen erstaunlich, welch schwere Funktionseinschränkungen von den Patienten kompensiert werden können. Der (subjektive) Eindruck der Autoren ist, dass diese Patienten sehr von der **sozialen Anerkennung** profitieren und die regelmäßige Arbeit in vielen Fällen ein gesundheitserhaltender Faktor ist. Außerdem sind sie der Meinung, dass regelmäßige Rehabilitationsmaßnahmen in spezialisierten Zentren stark zum Verbleib im Erwerbsleben beitragen und ein zeitlicher Abstand von ca. 1 bis 2 Jahren zwischen den stationären Aufenthalten in vielen Fällen sinnvoll ist. Diese Einschätzungen sollten zukünftig durch strukturierte Untersuchungen evaluiert werden.

Fazit für die Praxis

- **Eine Osteogenesis imperfecta (OI) ist eine Erkrankung der Kollagensynthese, die mit Frakturen und anderen klinischen Manifestationen einhergeht.**
- **Für eine sinnvolle Planung einer Rehabilitation sollte eine phänotypbasierte Einteilung der verschiedenen Verlaufsformen verwendet werden.**
- **Der Rehabilitation mit einem multimodalen Ansatz kommt in der Therapie eine Schlüsselrolle zu.**

Author's personal copy

- **Eine konsequente Transition von Kindern mit OI und Zentrumsbildung im Bereich der Rehabilitation sind wichtige Ansätze zur Verbesserung der Versorgungsqualität von Patienten mit OI.**

Korrespondenzadresse

Dr. M. Gehlen
Fachklinik für Rheumatologie, Orthopädie und Osteologie, Osteologisches Schwerpunkt- und Forschungszentrum DVO, Klinik Der FÜRSTENHOF
Am Hylligen Born 7, 31812 Bad Pyrmont, Deutschland
gehlen@staatsbad-pyrmont.de

Danksagung. Die Autoren bedanken sich bei Dr. Maik Fischer, Dr. Ana Doina Lazarescu, Karin Mahn, Subathira Balasingam (Klinik der FÜRSTENHOF, Bad Pyrmont) und Nuri Önder (Sana Klinikum Hameln) für die Unterstützung bei der Erstellung des Beitrags.
Author Contribution. M.G. hat den Artikel koordiniert. Alle Autoren haben relevant zur Entstehung des Artikels beigetragen.

Einhaltung ethischer Richtlinien

Interessenkonflikt. Gemäß den Richtlinien des Springer Medizin Verlags werden Autoren und Wissenschaftliche Leitung im Rahmen der Manuskripterstellung und Manuskriptfreigabe aufgefordert, eine vollständige Erklärung zu ihren finanziellen und nichtfinanziellen Interessen abzugeben.

Autoren. M. Gehlen: Finanzielle Interessen: Referentenhonorare für Sonographiekurse: Bristol-Myers Squibb, AbbVie Deutschland, Novartis. Nichtfinanzielle Interessen: Chefarzt, Klinik DER FÜRSTENHOF, Bad Pyrmont | Mitgliedschaften: DGRh, DEGUM, DEGIM, Rheumaliga Niedersachsen (Vorstand), DVMB Niedersachsen (beratender Arzt). **M. Schwarz-Eywill**: Finanzielle Interessen: Teilerstattung der Gebühr für 3 Ultraschallkurse: Fa. Novartis. Nichtfinanzielle Interessen: Angestellter Facharzt für Rheumatologie, Klinik DER FÜRSTENHOF, Bad Pyrmont | Mitgliedschaft: DGRh. **C. Hinz**: Finanzielle Interessen: Teilerstattung der Gebühr eines Ultraschallkurses: Fa. Novartis. Nichtfinanzielle Interessen: Chefarzt der Orthopädie, Klinik DER FÜRSTENHOF, Bad Pyrmont. **M. Pfeifer** gibt an, dass kein finanzieller Interessenkonflikt besteht. Nichtfinanzielle Interessen: Osteologe, Institut für klinische Osteologie, Klinik DER FÜRSTENHOF, Bad Pyrmont, Osteologisches Forschungsinstitut Gustav Pommer e. V. | Mitgliedschaften: DVO, Leitlinienkommission Osteoporose 2017 (Vorsitzender). **U. Siebers-Renelt**: Finanzielle Interessen: Referentenhonorar im Rahmen der curricularen Fortbildung „Osteologie" der OSTAC. Nichtfinanzielle Interessen: Oberärztin, Institut für Humangenetik, Universitätsklinik Münster | Mitgliedschaften: Deutsche Gesellschaft für Humangenetik (GfH), Europäische Gesellschaft für Humangenetik (ESHG), Konsortium Familiärer Brust- und Eierstockkrebs (komm. Zentrumssprecherin), Konsortium Familiärer Darmkrebs (Zentrumssprecherin). **M. Ratanski**: Finanzielle Interessen: Jeweils bezahlte Teilnahmegebühr an Fortbildungen: Medac, Pfizer, UCB, Lilly, AbbVie, Bristol-Myers Squibb. – Tutorin: Ultraschallkurs Arthrosonographie Bristol-Myers Squibb. Nichtfinanzielle Interessen: Angestellte Fachärztin, Rheumatologin, Abteilung für Rheumatologie, CA Prof. Hammer, St. Josef-Stift Sendenhorst, Zusatzbezeichnung Osteologin DVO | Einfache Mitgliedschaften: Gesellschaft für Osteologie, Gesellschaft für Rheumatologie. **A. Maier**: Finanzielle Interessen: Referentenhonorar oder Kostenerstattung als passiver Teilnehmer: AbbVie, BMS, Chugai/Roche, Janssen, Medac, MSD, Novartis, Pfizer, UCB. Nichtfinanzielle Interessen: Oberärztin, Klinik für Rheumatologie, St. Josef-Stift Sendenhorst, Rheumatologisches Kompetenzzentrum Nordwestdeutschland | Mitgliedschaften: Deutsche Gesellschaft für Rheumatologie (DGRh), Deutsche Gesellschaft für Ultraschall in der Medizin (DEGUM).

Wissenschaftliche Leitung. Die vollständige Erklärung zum Interessenkonflikt der Wissenschaftlichen Leitung finden Sie am Kurs der zertifizierten Fortbildung auf www.springermedizin.de/cme.

Der Verlag erklärt, dass für die Publikation dieser CME-Fortbildung keine Sponsorengelder an den Verlag fließen.

Für diesen Beitrag wurden von den Autoren keine Studien an Menschen oder Tieren durchgeführt. Für die aufgeführten Studien gelten die jeweils dort angegebenen ethischen Richtlinien. Alle Patienten, die über Bildmaterial oder anderweitige Angaben innerhalb des Manuskripts zu identifizieren sind, haben hierzu ihre schriftliche Einwilligung gegeben.

Literatur

1. Hoyer-Kuhn H, Bartz-Seel J, Blickheuser R, Deimling U, Stücker R, Wirth T, Wolf J, Wollinsky KH, Semler O (2017) Diagnostik und Therapie der Osteogenesis imperfecta. Monatsschr Kinderheilkd 165:333–346
2. Bourgeoisa A, Aubry-Rozierb B, Bonaféc L, Applegated L, Piolettie D, Zambellia P (2016) Osteogenesis imperfecta: from diagnosis and multidisciplinary treatment to future perspectives. Swiss Med Wkly 146:w14322
3. Trejo P, Rauch F (2016) Osteogenesis imperfecta in children and adolescents-new developments in diagnosis and treatment. Osteoporos Int 27(12):3427–3437 (Dec)
4. Mortier G, Cohn D, Cormier-Daire V, Hall C, Krakow D, Mundlos S, Nishimura G, Robertson S, Sangiorgi L, Savarirayan R, Sillence D, Superti-Furga A, Unger S, Warman M (2019) Nosology and classification of genetic skeletal disorders: 2019 revision. Am J Med Genet A 179(12):2393–2419
5. Tauer J, Robinson M-E, Rauch F (2019) Osteogenesis imperfecta: new perspectives from clinical and translational research. Jbmr Plus 3(8):e10174
6. Marini JC, Forlino A, Bächinger HP, Bishop NJ, Byers PH, Paepe A, Fassier F, Fratzl-Zelman N, Kozloff KM, Krakow D, Montpetit K, Semler O (2017) Osteogenesis imperfecta. Nat Rev Dis Primers 3:17052
7. Bonafe L, Cormier-Daire V, Hall C, Lachman R, Mortier G, Mundlos S, Nishimura G, Sangiorgi L, Savarirayan R, Sillence D, Spranger J, Superti-Furga A, Warman M, Unger S (2015) Nosology and classification of genetic skeletal disorders: 2015 revision. Am J Med Genet A 167A(12):2869–2892
8. Hofmann C, Girschick H, Lapa C, Semler O, Jakob F (2019) Fractures and bone mineral density in childhood. Z Rheumatol 78:636–644
9. Wekre L, Eriksen E, Falch J (2011) Bone mass, bone markers and prevalence of fractures in adults with osteogenesis imperfecta. Arch Osteoporos 6:31–33
10. Mueller B, Engelbert R, Baratta-Ziska F, Bartels B, Blanc N, Brizola E, Fraschini P, Hill C, Marr C, Mills L, Montpetit K, Pacey V, Rodriguez Molina M, Schuuring M, Verhille C, de Vries O, Hiu Kwong Yeung E, Semler O (2018) Consensus statement on physical rehabilitation in children and adolescents with osteogenesis imperfecta. Orphanet J Rare Dis 13:158
11. Veilleu L, Trejo P, Rauch F (2017) Muscle abnormalities in osteogenesis imperfecta. J Musculoskelet Neuronal Interact 17(2):1–7
12. Semler O, Rehberg M, Hoyer-Kuhn H (2018) Pathophysiology ad treatment of osteogenesis imperfecta. Osteologie 27:194–199
13. Hill C, Baird W, Walters S (2014) Quality of life in children and adolescents with osteogenesis Imperfecta: a qualitative interview based study. Health Qual Life Outcomes 12:54
14. Hoyer-Kuhn H, Semler O, Stark C, Struebing N, Goebel O, Schoenau E (2014) A specialized rehabilitation approach improves mobility in children with osteogenesis imperfecta. J Musculoskelet Neuronal Interact 14(4):445–453
15. Tiefenbach M, Scheel M, Maier A, Gehlen M, Schwarz-Eywill M, Werner M, Siebers-Renelt U, Hammer M (2018) Osteomalacia-Clinical aspects, diagnostics and treatment. Z Rheumatol 77(8):703–718
16. Hoyer-Kuhn H, Semler O (2013) Die Glasknochenkrankheit wird immer komplexer. Osteogenesis imperfecta: Neues zur Pathogenese und Therapie. pädiatr hautnah 25(1):28–32
17. Lu Y, Zhang S, Wang Y, Ren X, Han J (2019) Molecular mechanisms and clinical manifestations of rare genetic disorders associated with type I collagen. intractable Rare Dis Res 8(2):98–107
18. Dwan K, Phillipi C, Steiner R, Basel D (2016) Bisphosphonate therapy for osteogenesis Imperfecta. Cochrane Database Syst Rev 10(10):CD5088
19. Steiner R, Basel D (2019) COL1A1/2 Osteogenesis Imperfecta. Genereviews® [internet]. Seattle (WA): University of Washington, Seattle. PMID: 2030147
20. Tranquilli Leali P, Balsano M, Maestretti G, Brusoni M, Amorese V, Ciurlia E, Andreozzi M, Caggiari G, Doria C (2017) Efficacy of Teriparatide vs Neridronate in adults with osteogenesis imperfecta type I: a prospective randomized international clinical study. Clin Cases Miner Bone Metab 14(2):153–156
21. Gehlen M, Pfeifer M, Lazarescu AD et al (2019) The law of severely disabled persons and its assessment of patients with osteoporosis. Osteologie 28:2002–2009

Author's personal copy

22. Bureck W, Illgner U (2014) Hand ergotherapy for rheumatic diseases and the special importance of hand surgery. Z Rheumatol 73(5):424
23. Diehl R, Gebauer E, Groner A (2014) Kursbuch Sozialmedizin. Deutscher Ärzteverlag, Köln
24. Kroenke K, Spitzer RL, Williams JB et al (2009) An ultra-brief screening scale for anxiety and depression: the PHQ-4. Psychosomatics 50(6):613–621
25. Gehlen M, Pfeifer M, Lazarescu AD et al (2019) Socio-medical assessment of patients suffering from osteoporosis. Osteologie 28:2010–2017
26. Programm für Nationale Versorgungs Leitlinien. Nationale Versorgungs Leitlinie Nicht-spezifischer Kreuzschmerz. 2. Auflage, 2017 Version 1
27. Lange U, Uhlemann C, Berg W et al (2007) Physical medicine in rheumatology—differential indicative prescription in collagen diseases and vasculitides. Akt Rheumatol 32:281–286
28. Pfeifer M, Gehlen M, Hinz C (2017) Spinal orthoses in the treatment of vertebral fractures with osteoporosis. A systematic review article. Z Rheumatol 76(10):860–868
29. Klein A, Olbert F, Wintrich S, Lutz-Wiegers V, Horneff G (2018) Transition in pediatric rheumatology-expeiences from the pediatric rheumatism center Stank Augustin. Z Rheumatol 77:677–684

Author's personal copy

CME-Fragebogen

springermedizin.de CME

Rehabilitation seltener Erkrankungen im Erwachsenenalter: Osteogenesis imperfecta

Zu den Kursen dieser Zeitschrift: Scannen Sie den QR-Code oder gehen Sie auf www.springermedizin.de/kurse-zeitschrift-fuer-rheumatologie

Was ist der häufigste Vererbungsmodus der Osteogenesis imperfecta?

- Autosomal-dominant
- Autosomal-rezessiv
- X-chromosomal dominant
- X-chromosomal rezessiv
- Mitochondrial

Bei Ihnen stellt sich ein 21-jähriger Patient mit Osteogenesis imperfecta (OI) vor. Er hat ausgeprägte Deformitäten der langen Röhrenknochen. Auch der Thorax ist stark verformt. Die Körpergröße beträgt 102 cm. Bei Schwerhörigkeit trägt der Mann ein Hörgerät. Der Patient ist mit einem elektrischen Rollstuhl mobil. Welcher Typ der OI liegt klinisch am ehesten vor?

- OI Typ 1
- OI Typ 2
- OI Typ 3
- OI Typ 4
- OI Typ 5

In Ihre osteologische Sprechstunde kommt ein 20-jähriger Mann. Als Kind hatte er mehrfach Frakturen an Armen und Beinen, ausgelöst durch inadäquate Traumata. So berichtet er beispielsweise, dass er vom Sportunterricht ausgeschlossen wurde, weil er eine Fraktur des Unterschenkels beim Sprung von einem 20 cm hohen Kasten erlitt. Der Mann ist normal groß. Das Skelettsystem weist keine Deformierungen auf. Er berichtet von einer Verschlechterung des Hörvermögens seit 2 Jahren, die Skleren sind im Raumlicht nicht auffällig, bei Tageslicht wirken sie jedoch bläulich. Das osteologische Basislabor ist unauffällig. Die „dual energy X-ray absorptiometry" (DXA) zeigt an der Lendenwirbelsäule (LWS) einen T-Score von –2,6. Welches ist die wahrscheinlichste Diagnose?

- OI Typ 1
- Osteopetrose
- Hypophosphatasie
- Juvenile Osteoporose
- Osteomalazie

Sie behandeln im Rahmen einer osteologischen Rehabilitation eine 45-jährige Patientin mit Osteogenesis imperfecta (OI) vom Typ 4. Die Patientin hatte kumulativ über 100 Frakturen mit besonderer Betonung der Jugend und der Pubertät. Seit mehreren Jahren sind keine neuen Frakturen mehr aufgetreten. Wie sollte die medikamentöse Therapie am ehesten aussehen?

- Aktuell keine Medikation
- Zoledronat 5 mg i.v. (Off-label-Indikation)
- Denosumab (Off-label-Indikation)
- Teriparatid (Off-label-Indikation)
- Raloxifen (Off-label-Indikation)

Sie behandeln im Rahmen einer osteologischen Rehabilitation einen 38-jährigen Patienten mit Osteogenesis imperfecta (OI) vom Typ 4. Der Patient hatte in den vergangenen 3 Jahren mehrfach Frakturen. Beim Husten traten mehrzeitig Rippenfrakturen auf. Eine Insuffizienzfraktur der Tibia wurde vor einigen Monaten in der Magnetresonanztomographie diagnostiziert. Neue Wirbelkörperfrakturen wurden dokumentiert. Kumulativ hatte der Patient seit der Geburt insgesamt über 80 Frakturen. Wie sollte die medikamentöse Therapie am ehesten aussehen?

- Aktuell keine Medikation
- Zoledronat 5 mg i.v. (Off-label-Indikation)
- Denosumab (Off-label-Indikation)
- Teriparatid (Off-label-Indikation)
- Raloxifen (Off-label-Indikation)

Die Rehabilitation von Patientinnen und Patienten mit Osteogenesis imperfecta (OI) sollte an einem spezialisierten Zentrum erfolgen. Warum ist dies am ehesten der Fall?

- Zur Diagnose der Erkrankung werden spezifische Röntgenuntersuchungen benötigt.
- Zur Diagnose der Erkrankung werden spezifische Biopsieverfahren benötigt.
- Zur Diagnose der Erkrankung werden spezifische Laboruntersuchungen benötigt.

Informationen zur zertifizierten Fortbildung

Diese Fortbildung wurde von der Ärztekammer Nordrhein für das „Fortbildungszertifikat der Ärztekammer" gemäß § 5 ihrer Fortbildungsordnung mit **3 Punkten** (Kategorie D) anerkannt und ist damit auch für andere Ärztekammern anerkennungsfähig.

Anerkennung in Österreich: Für das Diplom-Fortbildungs-Programm (DFP) werden die von deutschen Landesärztekammern anerkannten Fortbildungspunkte aufgrund der Gleichwertigkeit im gleichen Umfang als DFP-Punkte anerkannt (§ 14, Abschnitt 1, Verordnung über ärztliche Fortbildung, Österreichische Ärztekammer (ÖÄK) 2013).

Hinweise zur Teilnahme:

- Die Teilnahme an dem zertifizierten Kurs ist nur online auf www.springermedizin.de/cme möglich.
- Der Teilnahmezeitraum beträgt 12 Monate. Den Teilnahmeschluss finden Sie online beim Kurs.
- Die Fragen und ihre zugehörigen Antwortmöglichkeiten werden online in zufälliger Reihenfolge zusammengestellt.
- Pro Frage ist jeweils nur eine Antwort zutreffend.
- Für eine erfolgreiche Teilnahme müssen 70% der Fragen richtig beantwortet werden.
- Teilnehmen können Abonnenten dieser Fachzeitschrift und e.Med-Abonnenten.

Online teilnehmen unter www.springermedizin.de/cme

Author's personal copy

- O Die Erkrankung betrifft fast ausschließlich Kinder und Jugendliche.
- O Die Erkrankung ist sehr selten

Sie nehmen in Ihrer Rehabilitationsklinik einen 48-jährigen Patienten mit einer Osteogenesis imperfecta (OI) vom Typ 4 auf. Der Patient ist Ihnen seit Langem bekannt, weil er alle 2 Jahre in Ihrem Haus eine Rehabilitation durchführt. Er hat kumulativ mehr als 150 Frakturen erlitten. In den letzten Jahren traten keine neuen Frakturen mehr auf. Der Patient ist 1,35 m groß. Er nutzt zur Fortbewegung meist Gehstützen, bei weiteren Strecken einen Rollstuhl. Er arbeitet in der Stadtverwaltung einer Kleinstadt. Der Arbeitsplatz wurde umfassend behindertengerecht ausgestattet. Von den Kollegen und den Kunden erfährt er viel Anerkennung. In den letzten 12 Monaten wurde er insgesamt nur 4 Tage aufgrund einer Erkältungssymptomatik arbeitsunfähig beurteilt. Welche Anwendungen verordnen sie *nicht*?

- O Ergotherapie, weil der Patient alle nötigen Hilfsmittel hat
- O Koordinationstraining zur Prophylaxe von Stürzen („Sturzprophylaxe"), weil in den letzten Monaten keine Stürze auftraten
- O Vibrationsplatte
- O Medizinisch berufliche Rehabilitation (MBOR), weil der Patient keine beruflichen Probleme hat und kaum Arbeitsunfähigkeitszeiten hat
- O Bankdrücken mit 20 kg Gewichten, um die Kraft zu trainieren

Was ist am ehesten eine typische Manifestation einer Osteogenesis imperfecta (OI)?

- O Daktylitis
- O Heberden-Knoten
- O Schwanenhalsdeformität der Finger
- O Knick-Senk-Spreizfuß
- O Hallus valgus

Herr Müller (36 Jahre) stellt sich mit Verdacht auf Osteogenesis imperfecta (OI) vor. In der klinischen Untersuchung fällt auf, dass Pronation und Supination der Unterarme stark eingeschränkt sind. Was ist die wahrscheinlichste Diagnose?

- O OI Typ 1
- O OI Typ 2
- O OI Typ 3
- O OI Typ 4
- O OI Typ 5

Bei Patienten mit Osteogenesis imperfecta (OI) werden verschiedene Rehabilitationsmaßnahmen eingesetzt. Was ist am ehesten das Ziel der „Kontaktatmung"?

- O Kräftigung der Atemmuskulatur
- O Psychische Entspannung
- O Entspannung der Rückenmuskulatur
- O Lösung von Atemsekreten
- O Reduktion von Angstzuständen